



Endodontie im Milchgebiss

Möglichkeiten und Grenzen des Zahnerhalts

Die Endodontie gehört bestimmt nicht zu den Lieblingsthemen der Studenten – weder praktisch noch theoretisch. Zu viele Unwägbarkeiten während der Behandlung und die vielen Diagnosen und Techniken machen einem das Leben schwer. Gerade wenn man denkt, sich etwas freigeschwommen und Routine erarbeitet zu haben, kommt auch noch die Endodontie im Milchgebiss dazu. Dass diese allerdings nicht ganz so kompliziert ist wie gedacht, soll dieser Beitrag zeigen.

ZIELE DER ENDODONTIE

Gemeinsames Ziel der endodontischen Behandlung in beiden Dentitionen ist die Wiederherstellung der Schmerzfreiheit und die Reduktion der Keimlast in Endodont und Mundhöhle. Bei Milchzähnen speziell steht der Erhalt des Zahnes bis zu seiner physiologischen Exfoliation im Vordergrund, um einen regelrechten Durchbruch und die richtige Einordnung der bleibenden Dentition zu sichern.

Das oberste Ziel der Endodontie im Milchgebiss ist jedoch der Schutz von den Zahnkeimen

der nachfolgenden Zähne sowie das Verhindern von Schäden an ihnen.

UNTERSCHIEDE

Die in der Pädiatrie gebräuchliche Redewendung „Kinder sind keine kleinen Erwachsenen.“ ist durchaus auch auf das Verhältnis von Milchzahn zu bleibendem Zahn übertragbar. Allgemein sollte man sich ihrer Unterschiede für eine erfolgreiche Behandlung von Kindern bewusst sein, speziell in der Endodontie (Abb. 1). Milchmolaren weisen folgende Besonderheiten auf:

- Durch die ausladenden Pulpahörner der Milchmolaren dringt Karies wesentlich rascher in die Pulpa ein, beziehungsweise kommt es bei Exkavationen oft zur Pulpaaexposition.
- Eine Entzündung in der Pulpa kann sich durch sogenannte Furkationskanäle, die bei 20–30 % aller Milchmolaren vorhanden sind, schnell in das Parodont ausbreiten. Eine Fistelbildung oder Schädigung des Nachfolgerkeims kann die Folge sein.

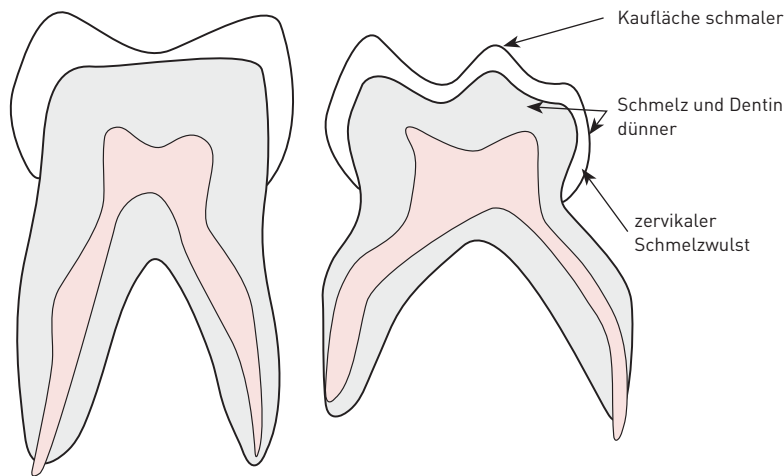


Abb. 1 Schematischer Aufbau des bleibenden Molaren (links) im Vergleich zum Milchmolaren (rechts).
 [Aus: Bekes K. Quintessenz 2016;67:311]

- Da gerade bei den Milchmolaren die Wurzeln stark divergieren, ist das Auffinden der Wurzelkanaleingänge sowie die Instrumentation der Kanäle routinierten Behandlern vorbehalten.
- Die grazilen Wurzeln kann man leicht perforieren und dadurch sowie durch eine mögliche Überinstrumentation den Keim schädigen.

DIAGNOSTIK

Im Rahmen der allgemeinen und spezifischen Anamnese sollte auch eine chronologisch nachvollziehbare Schmerzanamnese erhoben werden. Bei der klinischen Inspektion ist vor allem die Perkussion und Palpation wichtig. Der Sensibilitätstest mittels Kältereiz ist beim Milchzahn nicht aussagekräftig. Bei entsprechender Indikation sollte ein Röntgenbild angefertigt werden.

BEHANDLUNG

BEHANDLUNGSPLANUNG

Bei der Planung gibt es im Wesentlichen vier Punkte zu beachten:

1. Anamnese: Kommt das Kind mit Schmerzen in die Praxis? Ist nur am zu behandelnden Zahn Karies vorhanden oder gibt es größeren Sanierungsbedarf? Wie ist die Mitarbeit des Kindes bzw. die der Eltern?
2. Bedeutung und Rang des Zahnes: Der zweite Milchmolar ermöglicht die regelrechte Einordnung des 6-Jahres-Molaren und der Milcheckzahn ist wichtig für die Kieferbreitenentwicklung. Diese Zähne haben immer die höchste Wertigkeit, während die Wertigkeit anderer Milchzähne von der individuellen Situation des Patienten abhängig ist.
3. Alternativen zur Endodontie: Weniger invasive Maßnahmen sind vorzuziehen, genauso wie über eine mögliche Extraktion nachgedacht werden muss. Die Aufklärung darüber vor Beginn jeder endodontischen Behandlung darf auf keinen Fall vergessen werden.

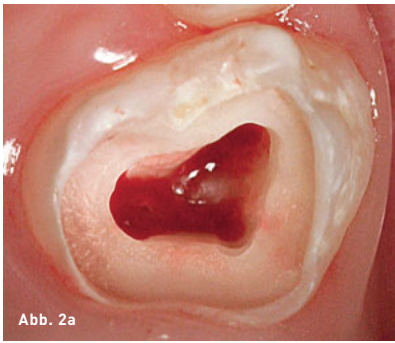



Abb. 2a

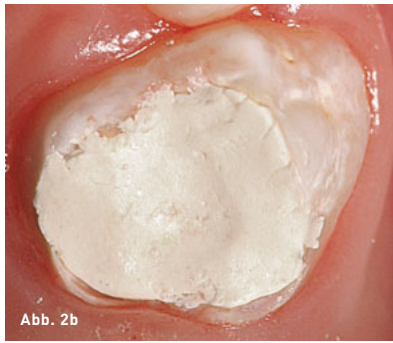

Abb. 2b

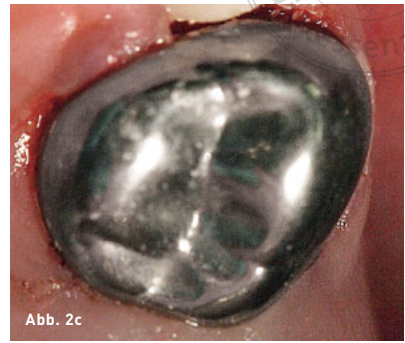

Abb. 2c

Abb. 2a bis c Klinisches Vorgehen am Beispiel von Zahn 64: Zustand nach Kariesexkavation und Präparation der Zugangskavität (a), Zustand nach Wundverband mit MTA und Unterfüllung mit Zinkoxid-Phosphat-Zement (b), eingegliederte Stahlkrone (c).

(Aus: Strobel S, Tennert C. Endodontie 2016;25:260)

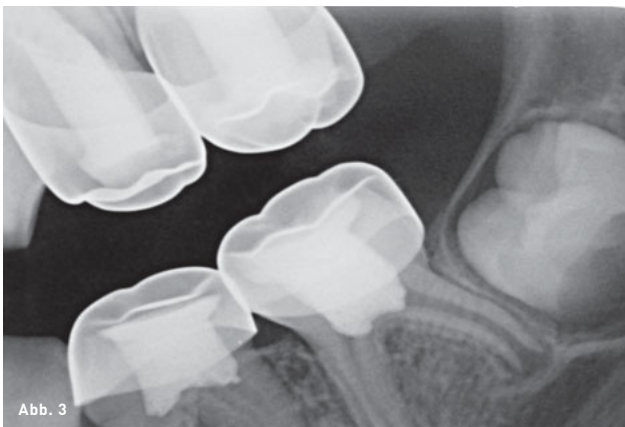

Abb. 3

Abb. 3 Bissflügelaufnahme eines Patientenfalls: korrekt eingegliederte Stahlkronen an den Milchmolaren.

(Aus: Strobel S, Tennert C. Endodontie 2016;25:260)

4. Die postendodontische Versorgung:
Welche Versorgung ist noch möglich (GIZ, Kompomer, Stahlkrone oder Käppchen)?
Oder ist die Zahnhartsubstanz schon so geschwächt, dass keine Versorgung mehr möglich ist?

INDIREKTE ÜBERKAPPUNG

Diese Methode bietet sich bei Kariesexkavationen an, bei denen eine Exponation der Pulpa zu erwarten ist. Die Vorgehensweise entspricht der indirekten Überkappung bei Erwachsenen. Zu beachten ist allerdings, dass sich nur wenig Tertiärdentin bilden wird, wenn die natürliche Wurzelresorption des Zahnes bereits begonnen hat.

DIREKTE ÜBERKAPPUNG

Aufgrund physiologischer Eigenheiten und technischer Probleme ist die direkte Überkappung bei Milchzähnen mit einer hohen Misserfolgsrate behaftet und nicht mehr indiziert.

PULPOTOMIE

Die Pulpotomie beschreibt die Entfernung von infizierter Kronenpulpa. Hier unterscheidet man die partielle Pulpotomie, bei der nur ein Teil der Kronenpulpa entfernt wird, von der totalen Pulpotomie. Indiziert ist die partielle Pulpotomie nur, wenn die vorhandene Blutung nach Pulpaexponation zum Stillstand gebracht werden kann. Ist dies der Fall, kann man davon

ausgehen, dass die Pulpa nicht weiter infiziert ist. Die Mittel zur Blutstillung reichen von steriler Kochsalzlösung bis hin zu Eisen(III)-Sulfat. Anschließend wird am besten mit einem sterilen Diamanten und unter Kühlung mit steriler NaCl-Lösung die Pulpa bis zu den Kanaleingängen entfernt. Dann muss noch ein sogenannter Amputationsverband aufgebracht werden. Es bieten sich verschiedene Präparate an, von Calciumhydroxid bis zu MTA (Abb. 2a und b). Dieser Verband muss unbedingt vor der definitiven Versorgung bakteriendicht verschlossen werden.

BEHANDLUNG BEI PULPANEKROSE

Die eigentlich bei bleibenden Zähnen durchgeführte Pulpektomie, also die komplette Entfernung der Pulpa, wird bei Milchzähnen kontrovers diskutiert. Die Durchführung ist keinesfalls einfach und immer mit Risiken verbunden. Deswegen sollte die Indikation streng gestellt werden und nur Zähne einbeziehen, die eine Bedeutung für die weitere Gebissentwicklung haben.

POSTENDODONTISCHE VERSORGUNG

Je nach Ausmaß des Zahnhartsubstanzdefekts und der noch verbleibenden Zeit des Milchzahns in der Mundhöhle bietet sich die Versorgung mit Zement, Kompomer oder Komposit an. Bei größeren Defekten können im Seitenzahnbereich auch konfektionierte Stahlkronen und im Frontzahnbereich Stripkronen verwendet werden (Abb. 2c und Abb. 3).

FAZIT

Jede der beschriebenen Therapien kann bei regelgerechter Anwendung gute Erfolge aufweisen und hat damit durchaus ihre Berechtigung. Allerdings sind dies lediglich Zahnerhaltungsversuche. Bei kompliziertem Verlauf oder ungünstiger Prognose muss die Extraktion vorgezogen werden und Eltern sollten generell über eine mögliche Extraktion aufgeklärt sein.

Bei der Behandlung von Milchzähnen gilt immer: Der Schutz des Nachfolgers steht über allem!

WEITERFÜHRENDE LITERATUR

- Einwag J, Pieper K. Kinderzahnheilkunde. Amsterdam: Urban & Fischer/Elsevier, 2015.
- Weber T. Memorix Zahnmedizin. Stuttgart: Georg Thieme, 2017.



YANNIK BOHN

Zahnarzt
Praxis Dr. Rode, Neuwied
E-Mail: yannikbohn@web.de