



Instrumentenfrakturen

Ursachen und Vermeidung

Im besten Fall hat man als Student zwar bereits von Frakturen endodontischer Instrumente gehört, hat diese Erfahrung aber noch nicht selbst machen müssen. Im Praxisalltag passiert dies aber leider gar nicht so selten. Die Fraktur eines Instruments ist eines der größten und unangenehmsten Hindernisse in der Endodontie, da sie die vollständige Aufbereitung, die Desinfektion und den bakteriendichten Verschluss des betroffenen Kanals stark erschwert¹.

Laut Literatur verbleiben bei 3,3 % aller Wurzelkanalbehandlungen Instrumentenfragmente im Kanal. Rund 80 % der Frakturen werden mit maschinellen Nickel-Titan-Instrumenten verursacht². Die meisten Instrumente frakturieren im unteren Drittel des Wurzelkanals. Von dort können sie wegen fehlender Sicht oft nicht mehr entfernt werden³.

FRAGMENTENTFERNUNG JA ODER NEIN?

Je nach Situation muss man als Behandler die Brisanz und den Verbleib des Fragments rich-

tig einschätzen können. So spielt es z. B. eine große Rolle, ob der zu behandelnde Zahn eine Entzündung an der Wurzelspitze aufweist. Kann das Fragment nicht entfernt werden, der Zahn hat aber glücklicherweise keine apikale Parodontitis, so liegen die Heilungschancen laut einer Studie trotzdem bei 98,4 %². Die apikale Parodontitis ist bei einer Instrumentenfraktur also das größere endodontische Misserfolgsrisiko als das frakturierte verbliebene Instrument selbst.

Auch der Zeitpunkt der Fraktur während der Kanalpräparation ist entscheidend für den Behandlungserfolg. War die Aufbereitung des Kanals im Moment der Fraktur nahezu abgeschlossen, kann die bisher erfolgte Desinfektion ausreichend gewesen sein. Dies erhöht die Chance, dass es trotz eines verbliebenen Fragments zu einer Ausheilung der apikalen Parodontitis kommt.

Als verantwortlicher Behandler möchte man aber dennoch möglichst kein Fragment im Kanal belassen, da dieser unliebsame Zwischenfall natürlich Konsequenzen hat:

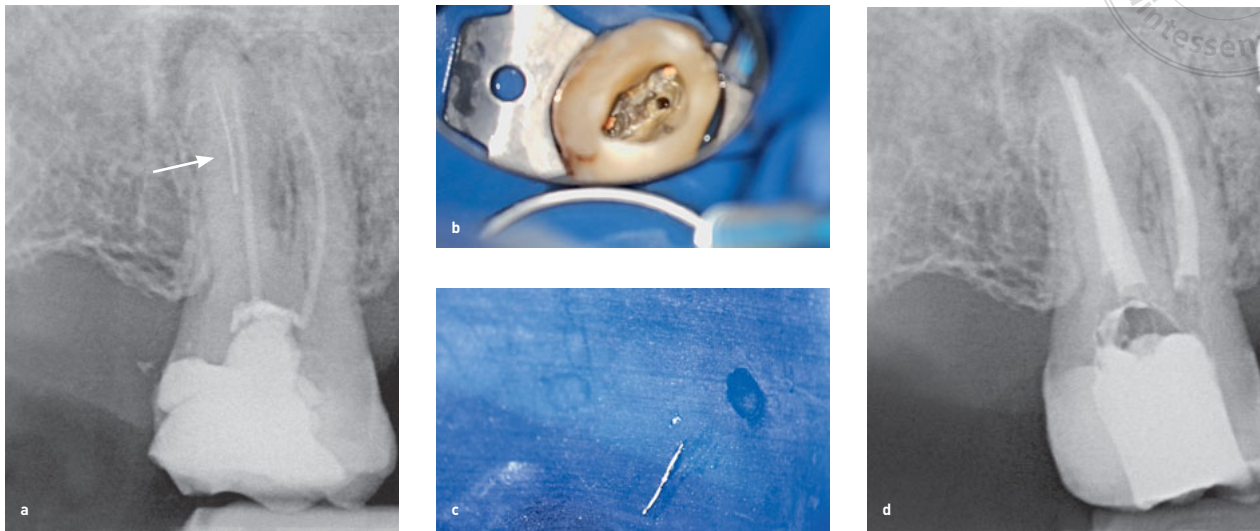


Abb. 1a bis d Zahn 17 mit apikaler Aufhellung und frakturierter Feile: Das Feilenfragment ist deutlich im distobukkalen Kanal erkennbar (a). Okklusale Sicht auf den Zahn nach Entfernung der Guttapercha aus dem betroffenen Kanal (b), das entfernte Feilenfragment (c) und der provisorisch verschlossene Zahn, nachdem alle Kanäle erneut mit Guttapercha gefüllt wurden (d).

- Es besteht eine juristische Aufklärungspflicht.
- Das Risiko der Stufenbildung steigt.
- Im Behandlungsverlauf können weitere Instrumentenfrakturen folgen.
- Die Gefahr der Wurzelperforation nimmt zu.

Kann das Fragment nicht entfernt werden, muss der Patient ggf. zu einem Spezialisten überwiesen werden (Abb. 1).

URSACHEN

Ausschlaggebend ist unter anderem die Wurzelmorphologie des Zahnes, insbesondere der Krümmungsradius der Kanäle. Je kleiner der Radius, desto stärker ist die Krümmung des Kanals. Die Gefahr des Instrumentenbruchs steigt⁴. Vornehmlich die mesialen Kanäle von Molaren können starke Krümmungen aufwei-

sen, die bei zu forscher Vorgehensweise schnell zu einer Fraktur führen.

Wiederholte, übermäßige Dehnbeanspruchungen und Druckspannungen auf die gekrümmte Feile erhöhen das Risiko eines Ermüdungsbruchs. Das passiert vor allem bei größeren Instrumenten. Außerdem bricht eine Feile, wenn sich ein Teil im Kanal verkeilt und der Schaft weiterdreht. Dieser sogenannte Torsionsbruch betrifft vor allem kleine Feilen.

Leider können Feilen auch Produktionsfehler aufweisen. Es geraten sogar immer wieder qualitativ minderwertige Fälschungen von Feilensystemen auf den Markt.

Innovative Instrumente aus hitzebehandelten Nickel-Titan-Legierungen geben Hoffnung, dass sich die Frakturresistenz der Instrumente weiter verbessert⁵. Die maschinellen Systeme entwickeln sich zudem ständig weiter. Die neueren Reziprok-Systeme zeigen sich weniger fraktur-anfällig als die gleichmäßig rotierenden Systeme.



CHECKLISTE ZUR FRAKTURVERMEIDUNG



- Bereits im Röntgenbild können viele Strukturen erkannt werden:
 - Krümmungen von Wurzeln und Kanälen können im Vorhinein beurteilt werden.
 - Dentikel (= Pulpasteine) sind als Verschattungen in der Pulpenkammer sichtbar.
 - Bei Aufgabelung eines Kanals wird der Kontrast des Kanals nach apikal plötzlich schwächer.
 - Obliterierte (verstopfte) Kanäle erscheinen sehr dünn oder sind kaum erkennbar.
- Die Lupenbrille ist für eine sichere und kontrollierbare Wurzelkanalbehandlung Grundvoraussetzung.
- Es sollte stets mit der manuellen Aufbereitung begonnen werden, um einen Gleitpfad für die maschinellen Feilen zu schaffen.
- Hedströmfeilen dürfen niemals drehend, sondern nur schabend bewegt werden.
- Vor der maschinellen Aufbereitung sollte immer eine Röntgenmessaufnahme mit Handinstrumenten angefertigt werden.
- Maschinelle Feilen dürfen nur entsprechend der Herstellerangaben verwendet werden:
 - Nur Endo-Motoren mit Drehmomentbegrenzung verwenden.
 - Nur im vorgegebenen Drehzahlbereich der jeweiligen Feile arbeiten.
 - Niemals mit dem normalen grünen Winkelstück arbeiten.
- Niemals Kraft oder Druck beim Aufbereiten ausüben:
 - Bevor eine neue ISO-Größe verwendet wird, muss die vorhergehende Feile locker im Kanal sitzen.
 - Keinen Druck ausüben, wenn die Feile nicht tiefer zu präparieren scheint, da abgetragene Dentinspäne den Kanal verblocken können oder die maschinelle Feile verkeilt. Besser die Feile rotierend aus dem Kanal führen, viel spülen, wieder rotierend einbringen und nach und nach drucklos tiefer aufbereiten.
 - Den Kanal nach jeder maschinellen Feile mit einer Handfeile ISO 10 instrumentieren, um Verblockungen vorzubeugen.
 - Der Kanal muss nach Verwendung jeder Feile gespült werden.
 - Die Feilen müssen nach jeder Anwendung im Kanal von Spänen gereinigt werden.
 - Niemals die rotierende Feile im Kanal an einem Punkt länger rotieren lassen.
Besser die Feile vorsichtig rotierend einbringen und kraftlos nach apikal führen. Wenn die gewünschte Arbeitslänge erreicht ist, muss die Feile sofort rotierend aus dem Kanal gezogen werden („Kiss the apex and say goodbye.“).
- Die Feilen sollten vor und nach jeder Anwendung mit der Lupenbrille kontrolliert werden:
 - Bei Verkrümmungen oder ungleichmäßigen Rotationen in der Feilenstruktur muss die Feile entsorgt werden. Ein „komisches“ Gefühl beim Feilencheck ist zum Verwerfen vollkommen ausreichend, denn gerade in diesen Situationen sind Frakturen häufig.

FAZIT

Eine endodontische Behandlung erfordert zu jedem Zeitpunkt eine vorsichtige und geduldige Handhabung der Feilen. Es darf niemals Druck ausgeübt werden, sonst ist die Fraktur vorprogrammiert. Außerdem heißt es spülen, spülen, spülen: Die Anwendung großer Mengen an Spüllösung (10 ml/Kanal) hilft, Verblockungen des Kanals durch Dentinspäne zu verhindern. Diese erschweren das Vordringen der Feile und führen damit zu vermehrtem Druck. Für Anfänger ist es wichtig, zunächst ausreichende Erfahrung mit nur einem maschinellen Feilensystem zu sammeln. Mit steigender Lernkurve sinkt das Frakturrisiko dann stetig.



*Anfänger sollten
zunächst nur ein
maschinelles Feilensystem
verwenden.*



SOPHIE CURTIUS SEUTTER VON LOETZEN

Dr. med. dent., M.Sc.
Fachpraxis am Frauenplatz, München
E-Mail: Sophie.vonSeutter@Fachpraxis.de

LITERATUR

1. Parashos P, Messer HH. Rotary NiTi instrument fracture and its consequences. J Endod 2006;32:1031–1043.
2. Spili P, Parashos P, Messer HH. The impact of instrument fracture on outcome of endodontic treatment. J Endod 2005;31:845–850.
3. Parashos P, Messer HH. Questionnaire survey on the use of rotary nickel–titanium endodontic instruments by Australian dentists. Int Endod J 2004;37:249–259.
4. Pruett JP, Clement DJ, Carnes DL. Cyclic fatigue testing of nickel–titanium endodontic instruments. Journal Endod 1997;23:77–85.
5. Lopes HP, Lopes WSP, Vieira VTL, Elias CN, Cunha RS. Evaluation of the flexibility, cyclic fatigue, and torsional resistance of rotary endodontic files made of different nickel–titanium alloys. Int J Dentistry Oral Sci 2016;8:1–5.