



# Das dentale Trauma

## *Ein Fallbericht*

Dentale Traumata stellen jeden Zahnarzt vor große Herausforderungen. Unangekündigt erscheinen die Patienten in der Praxis und müssen sofort versorgt werden. Die Behandlung setzt sich aus verschiedenen Fachbereichen der Zahnheilkunde zusammen – hierzu zählen Chirurgie, Zahnerhaltung aber auch Prothetik. Nur bei genauer Kenntnis über die einzelnen genannten Teilgebiete können Traumapatienten erfolgreich behandelt werden.

Im hier dargestellten Fall kam es zu einem schweren Fahrradunfall, bei dem der jungen Patientin drei ihrer Frontzähne abgebrochen sind. Trotz tiefer Zerstörung konnten die Zähne langfristig erhalten werden. Hierzu wurde die Technik der Magnetextrusion verwendet. Dabei wird die Kraft zwei sich anziehender Magneten genutzt, um die Wurzelfragmente kieferorthopädisch einige Millimeter aus dem Zahnfach (= Alveole) zu ziehen. So wird eine anschließende Versorgung mit Kronen ermöglicht.

### ALLGEMEINE ANAMNESE

- Penicillin-Unverträglichkeit
- Nichtraucher
- Tetanusschutz liegt vor

### SPEZIELLE ANAMNESE

Auf dem morgendlichen Weg zur Arbeit stürzte die 25-jährige Patientin mit dem Fahrrad (Abb. 1). Sowohl das durchgeführte Kopf-CT als auch das Abdomen-CT gaben keine Hinweise auf eine Verletzung. Nach Ausschluss von Frakturen des Gesichtsschädels erfolgte die sekundäre Wundversorgung. Im Anschluss daran wurde der mögliche Zahnerhalt der Oberkieferfrontzähne beurteilt.

### KLINISCHER BEFUND

Die Zähne 21 und 22 wiesen Wurzelfrakturen ohne Dislokation (= ohne Verschiebung) der Wurzelfragmente mit Beteiligung der Pulpa auf. Zahn 11 zeigte eine Kronenfraktur mit nicht repositionierbarem Kronenfragment und Frei-

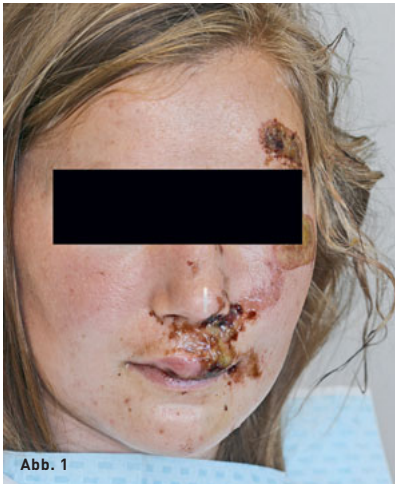

Abb. 1

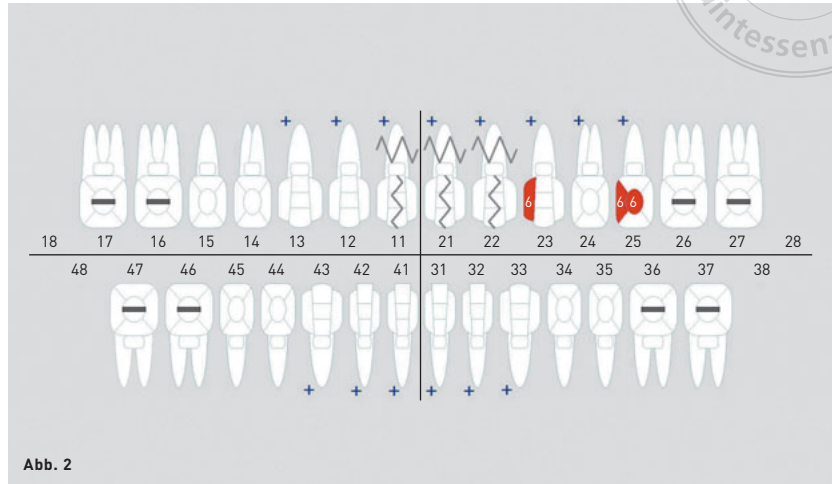

Abb. 2

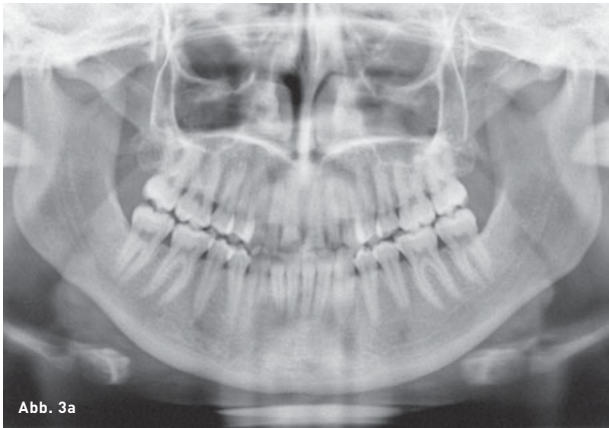

Abb. 3a

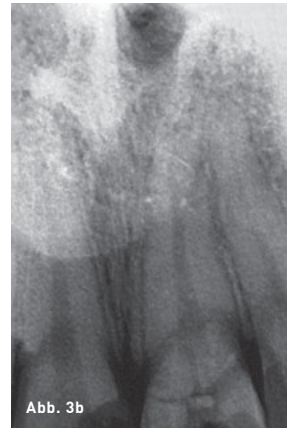


Abb. 3b

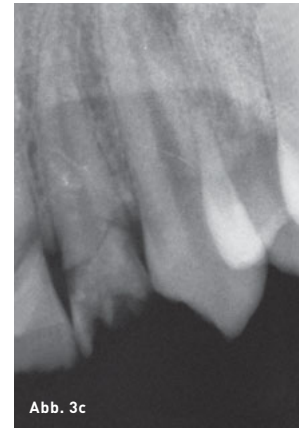


Abb. 3c

**Abb. 1** Der Ausgangsbefund bei Erstvorstellung.

**Abb. 2** Der Ausgangsbefund im Zahnschema: konservierend suffizient versorgtes Gebiss, komplizierte Kronenfrakturen der Zähne 11–22.

**Abb. 3a bis c** Die Röntgenbilder bei Erstvorstellung: Im OPG sind keine knöchernen Frakturanzeichen erkennbar (a). Die Einzelzahnfilme zeigen mehrere Fragmente an den Zähnen 11–22 und eine Pulpabeteiligung (b und c). An 21 und 22 verlief der Bruchspalt subkrestal (c).

legung der Pulpa. Schmelz-Dentin-Frakturen ohne Pulpafreilegung lagen an den Zähnen 23 (mesial) und 25 (okklusal-mesial) vor. Die Zähne 11–22 zeigten einen Lockerungsgrad von II. Die Perkussion sowohl der Oberkiefer- als auch der Unterkieferfront war deutlich positiv (Abb. 2 und 3). Es lag kein Hinweis auf eine Alveolarfortsatzfraktur vor.

## RÖNTGENOLOGISCHER BEFUND

Im Orthopantomogramm (OPG) waren keine knöchernen Frakturanzeichen nachweisbar (Abb. 4a). Die andernorts durchgeführten Zahnfilm-aufnahmen zeigten einen multifragmentären Bruchspalt der Zähne 11, 21 und 22 mit Beteiligung der Pulpa. Der Bruchspalt der Zähne 21 und 22 verlief röntgenologisch subkrestal, also unterhalb des knöchernen Alveolarrandes (Abb. 3b und c).

## DIAGNOSE

- oberflächliche Weichteilverletzung der linken Gesichtshälfte (Commotio cerebri: SHT Grad I, GSC Score 13)
- Wurzelfraktur ohne Dislokation mit Verlust der Pulpasensibilität der Zähne 11–22
- subkrestaler Bruchspaltverlauf der Zähne 21 und 22

## THERAPIE

### 1. SITZUNG

In der ersten Sitzung wurde die Patientin über das Vorgehen und die möglichen Komplikationen aufgeklärt. Nach der Anästhesie wurden die Zahnfragmente entfernt (Abb. 5).

Es erfolgte ein provisorischer, bakterienichtender Verschluss. Zur Herstellung einer Extrusionsschiene wurden Alginateabdrücke genommen. Mit dieser sollten die Zähne 21 und 22 nachfolgend so weit aus ihrer Alveole extrudiert (= herausgezogen) werden, dass der Frakturverlauf vollständig suprakrestal, also oberhalb des knöchernen Alveolarrandes, verlaufen würde. Denn nur so konnten die beiden Zähne anschließend restauriert und langfristig erhalten werden.

### 2. SITZUNG

Drei Tage später fand die zweite Sitzung statt. Nun erfolgte die adhäsive Befestigung von Parylene-Magneten auf den Zähnen 21 und 22 (Fa. American Dental Systems, Vaterstetten; Abb. 6a). Danach wurde an 21 und 22 ein

Distanzhalter (= Silikon-Stopper) platziert (Abb. 6b). Dieser wurde gemeinsam mit den Magnetgegenständen adhäsiv in die Extrusionsschiene eingeklebt (Abb. 6c). Da sich mit diesem Verfahren nur die Zähne 21 und 22 bewegen sollten – und nicht die Schleimhaut oder der Knochen – wurde eine Fibrotomie (= Durchtrennen der parodontalen Fasern) durchgeführt.

### NACHFOLGENDE SITZUNGEN

Bereits nach sieben Tagen war die Koronalbewegung der Zähne 21 und 22 deutlich erkennbar (Abb. 7).

Vier Wochen später konnten die Magnete entfernt und eine Wurzelkanalbehandlung begonnen werden. Es erfolgte eine elektrometrische Längenbestimmung und Röntgenmessaufnahme (Abb. 8a). Die Wurzelkanalaufbereitung wurde maschinell mit Nickel-Titan-Instrumenten (MTWO, Fa. VDW, München) durchgeführt. Zum Abschluss der Behandlung wurde eine medikamentöse Einlage mit Calciumhydroxid eingebracht.

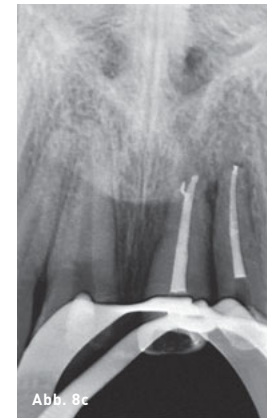
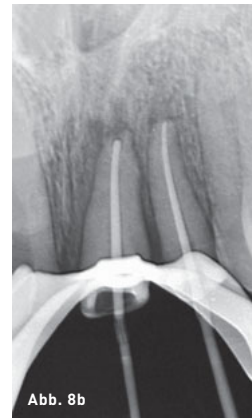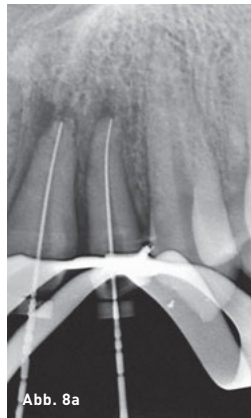
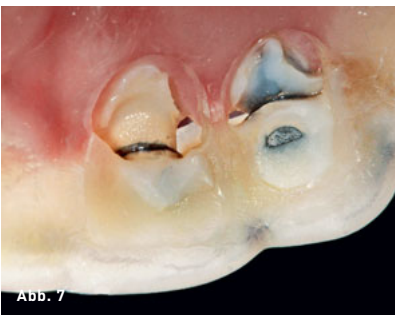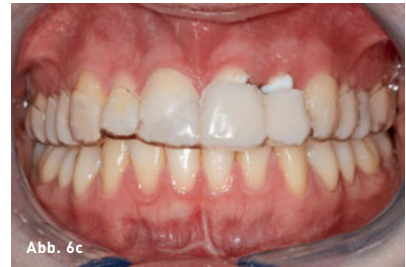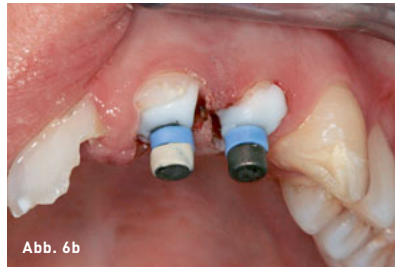
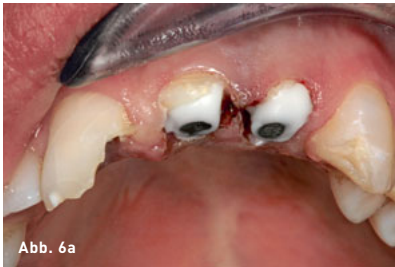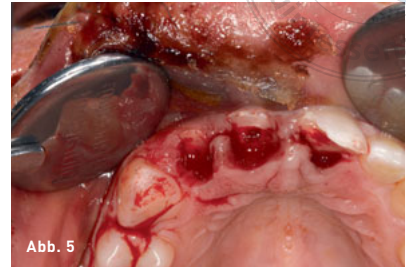
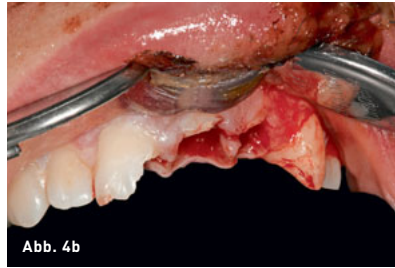
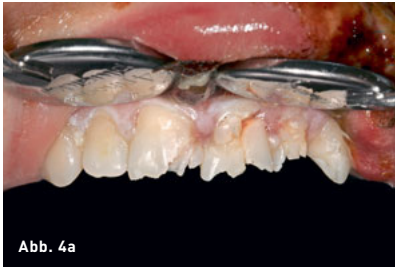Weitere sieben Tage später wurde die Wurzelfüllung durchgeführt. Die schallaktivierte Abschlusspülung der Wurzelkanäle mit 17%igem EDTA und 3%igem Natriumhypochlorit diente der Desinfektion. Nach der Masterpointaufnahme (Abb. 8b) und Trocknung der Wurzelkanäle mit Papierspitzen, erfolgte die thermoplastische Wurzelfüllung mittels warmer vertikaler Kondensation von Gutta-percha in Kombination mit dem Sealer AH-Plus (Fa. Dentsply, Konstanz; Abb. 8c).

Nach Stiftinsertion an Zahn 21 und 22 wurden 11–22 mit Kronen versorgt (Abb. 9). Die Röntgenkontrollaufnahmen nach 12 und 36 Monaten zeigten entzündungsfreie Verhältnisse (Abb. 10).

### EPIKRISE

Patienten, die ein Zahntrauma erlitten haben, stellen sich meist unangekündigt vor. Dies er-

*Dentale Traumata  
stellen jeden  
Zahnarzt vor große  
Herausforderungen.*



- Abb. 4a und b** Klinische Ausgangssituation vor Fragmententfernung (a) und danach (b).
- Abb. 5** Zustand nach Fragmententfernung: Sicht von okklusal.
- Abb. 6a bis c** Behandlung mit einer Magnetextrusionsschiene: die adhäsiv in den Zähnen 21 und 22 befestigten Magnete (a), die Vorbereitung für die Befestigung der Magnetgegenstücke in der Schiene (b), die Extrusionsschiene im Mund (c).
- Abb. 7** Ansicht von oral 14 Tage nach Insertion. Beide Zähne sind nun deutlich extrudiert und die Magnete berühren sich.
- Abb. 8a bis c** Röntgenmessaufnahme (a), Masterpointaufnahme (b) und Röntgenkontrollaufnahme (c).

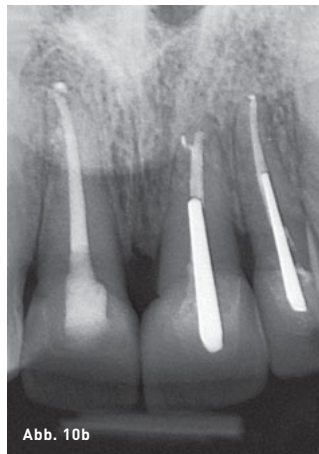
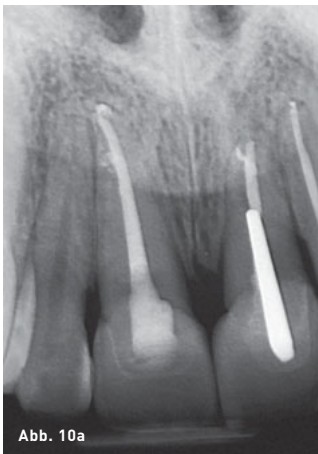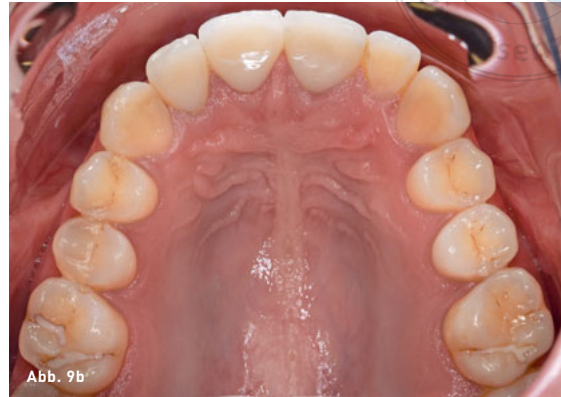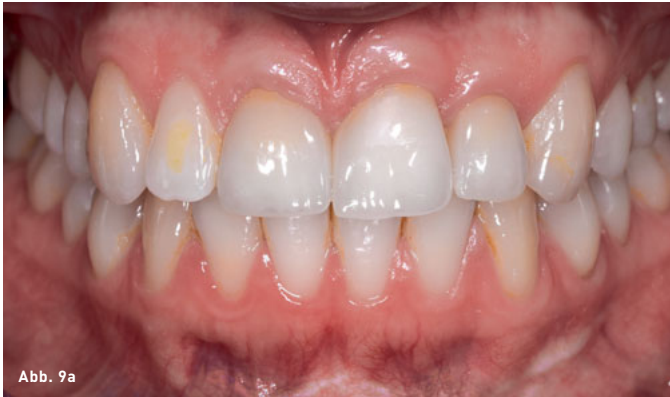fordert neben einem guten Zeitmanagement ein umfassendes Wissen über die einzuleitenden Behandlungsschritte. Nur so lässt sich ein optimales Behandlungsergebnis im Anschluss an die Erstversorgung erzielen. Hierbei spielt, neben der Fachkenntnis im Bereich der dentalen Traumatologie, die genaue Dokumentation des Befundes eine entscheidende Rolle für die Diagnosestellung und das Endergebnis – wie

kaum in einem anderen Bereich der Zahnerhaltung.

Für die Versorgung von subkrestalen Wurzelfrakturen stehen verschiedene Behandlungsmöglichkeiten zur Auswahl:

- Die Extraktion und Sofortimplantation ist eine weitverbreitete Therapieplanung bei dieser Diagnose. Insbesondere bei Jugendlichen und jungen Erwachsenen, bei denen





**Abb. 9a und b** Klinische Situation bei der Nachkontrolle nach 36 Monaten von frontal (a) und von okklusal (b).

**Abb. 10a und b** Röntgenologische Nachkontrolle nach 12 Monaten (a) und nach 36 Monaten (b).

das Wachstum des Mittelgesichts noch nicht abgeschlossen ist, ist die Versorgung mit Implantaten aber ungünstig<sup>2</sup>.

- Ebenso wenig bestand in dem gezeigten Fall die Indikation für eine einflügelige Adhäsivbrücke nach Zahnextraktion<sup>3</sup>. Die benachbarten Zähne wiesen dafür zu viele Füllungen und zu wenig intakten Schmelz auf.
- Eine adhäsive Wiederbefestigung des koronalen Fragments, also ein erneutes Ankleben der abgebrochenen Zahnkronen, war in diesem Fall nicht möglich, da es dafür zu viele Fragmente gab. Außerdem verlief die Bruchlinie an zwei Zähnen subkrestal. Bei diesem Verletzungsmuster gab es keine Möglichkeit für eine suffiziente Trockenlegung (z. B. mittels Kofferdam).

- Es wurde sich für eine kieferorthopädische Extrusion der frakturierten Zähne entschieden.

Um das Risiko einer Wurzelresorption zu verringern, wurde im vorliegenden Fall die kieferorthopädische Extrusion mittels Magneten gewählt<sup>4</sup>. Im Gegenteil zur kieferorthopädischen Extrusion durch Gummibänder, bei der es Berichte über Resorptionen gibt, ist dies für die Magnetextrusion nicht bekannt<sup>5</sup>. Durch die mehrfache Fibrotomie wurde sichergestellt, dass lediglich der jeweilige Zahn extrudiert wurde, ohne jedoch den alveolaren Knochenverlauf und damit den Verlauf der Gingiva zu verändern<sup>6</sup>.

Durch das beschriebene Vorgehen ließen sich die Zähne 21 und 22 vorhersagbar soweit

extrudieren, dass sowohl das Anlegen von Kofferdam ermöglicht wurde als auch das später nötige Design für die Kronen eingehalten werden konnte<sup>7</sup>.

Die engmaschige Nachkontrolle von Zähnen, die ein Trauma erlitten haben und danach extrudiert wurden, ist von sehr großer Bedeutung<sup>8</sup>.

Hierbei ist insbesondere auf Anzeichen von Wurzelresorptionen<sup>9</sup> oder Ankylosen (Verschmelzung von Zahn und Kieferknochen) zu achten.

Nach einem Follow-up von über 36 Monaten, kann die Prognose aller vom Unfall betroffenen traumatisierten Zähne dieser Patientin inzwischen als günstig eingeschätzt werden.



**DAVID CHRISTOFZIK**

Dr. med. dent.

Klinik für Zahnerhaltungskunde und Parodontologie,  
Christian-Albrechts-Universität zu Kiel  
E-Mail: david.christofzik@uksh.de

## LITERATUR

1. Andreasen FM, Kahler B. Diagnosis of acute dental trauma: the importance of standardized documentation: a review. *Dent Traumatol* 2015; 31:340–349.
2. Heij DG, Opdebeek H, van Steenberghe D, Kokich VG, Belsler U, Quirynen M. Facial development, continuous tooth eruption, and mesial drift as compromising factors for implant placement. *Int J Oral Maxillofac Implants* 2006;21:867–878.
3. Kern M, Sasse M. Ten-year survival of anterior all-ceramic resin-bonded fixed dental prostheses. *J Adhes Dent* 2011;13:407–410.
4. Mehl C, Wolfart S, Kern M. Orthodontic extrusion with magnets: a case report. *Quintessenz Int* 2008;39:371–379.
5. Artun J, Aamdal HM. Severe root resorption of fractured maxillary lateral incisor following endodontic treatment and orthodontic extrusion. *Endod Dent Traumatol* 1987;3:263–267.
6. Bondemark L, Kuroi J, Hallonsten AL, Andreasen JO. Attractive magnets for orthodontic extrusion of crown-root fractured teeth. *Am J Orthod Dentofacial Orthop* 1997;112:187–193.
7. Juloski J, Radovic I, Goracci C, Vulicevic ZR, Ferrari M. Ferrule effect: a literature review. *J Endod* 2012;38:11–19.
8. Andreasen FM, Andreasen JO, Bayer T. Prognosis of root-fractured permanent incisors – prediction of healing modalities. *Endod Dent Traumatol* 1989;5:11–22.
9. Nikoui M, Kenny DJ, Barrett EJ. Clinical outcomes for permanent incisor luxations in a pediatric population. III. Lateral luxations. *Dent Traumatol* 2003;19:280–285.